

Bienvenue "Des acteurs de santé s'unissent face aux problèmes de cicatrisation au domicile."

Actualités...

LE LEXIQUE NOUVEAU EST ARRIVE.....

La version papier est accessible à partir du 4 avril 2019, mais vous pouvez dès à présent le [commander](#)

SOLUTIONS DES JEUX ET PHOTOS DE LA NEWSLETTER

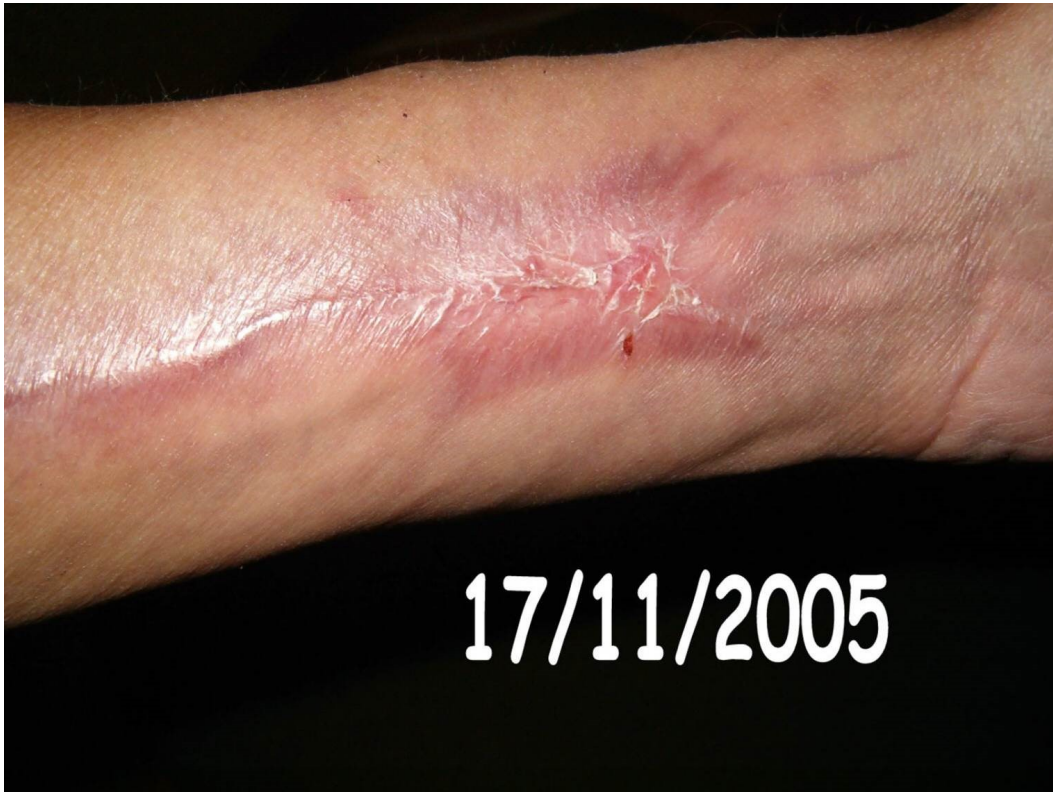□ □

PHOTO □ □

Il s'agit d'une levée d'un lambeau libre □ anté brachial appelé aussi lambeau « □ Chinois □ ».


C'est □ donc un tissu vivant pédiculé comprenant un axe artério veineux qui a pu être rebranché en microchirurgie

au niveau de la sphère ORL.



Voici l'avant-bras cicatrisé après cicatrisation dirigée avec des conseils d'hydratation à poursuivre.

MOTS CROISES □



Horizontal

- 2. BRULURE
- 7. POUR RAMOLLIR
- 8. SINUS
- 9. GONFLEMENT
- 10. NECROSANTE

- 1. DE BOUCHE
- 3. SOUVENIR
- 4. SUTURE
- 5. NECROSANTE
- 6. HYPERTENSION

~~UNION NATIONALE DES ASSOCIATIONS DE MALADES EN CHARGE DES MALADIES CHRONIQUES DES~~

Informations pratiques...

- Téléchargez [ici](#) le bulletin d'adhésion 2019 pour en savoir plus [>>>](#)

- Télécharger ici les [statuts](#), [la plaquette](#) de l'association

- Accédez aux vidéos gratuitement des JMPC :

[2017](#), [2016](#), [2015](#), [2014](#), [2013](#), [2012](#), [2011](#)

Mise à jour...

Pour les adhérents (Accès après identification et mot de passe)

- [Espace adhérent](#) (Dernière mise en ligne en Septembre 2016 : "Contention et

Quizz

□ "□)

- Forum

- Fiches outils (**Nouveautés** : Planche de réglettes pour étalonner vos clichés de plaie)

Pour tout le monde

- Découvrir nos [Outils](#)